

Concordancia diagnóstica de las imágenes torácicas para enfermedad por Covid-19

DOI: 10.5377/alerta.v7i2.18157

Neftalí Alexander Granados Flores^{1*}, Marlon Alexander Lazo Ferrufino²

1-2. Instituto Salvadoreño del Seguro Social; San Salvador, El Salvador.

*Correspondencia

✉ neftaligranados.dr@gmail.com

1. 📞 0000-0002-6346-1977

2. 📞 0000-0002-3693-5188

Resumen

Introducción. La reacción en cadena de la polimerasa de transcripción inversa (RT-PCR) es el estándar de oro para el diagnóstico de enfermedad por SARS-CoV-2. En el contexto de la pandemia con accesibilidad limitada a esta prueba, las imágenes diagnósticas aportaron hallazgos que sustentan la sospecha diagnóstica, evitando retrasos en atención médica.

Objetivo. Determinar la sensibilidad, especificidad, valor predictivo positivo y negativo de las imágenes diagnósticas y su concordancia respecto al resultado de RT-PCR. **Metodología.** Estudio transversal analítico. Se comparó el resultado del reporte por imágenes con los resultados de RT-PCR en 138 pacientes. Se calculó la sensibilidad, especificidad, valor predictivo positivo y valor predictivo negativo para los rayos X de tórax y tomografía computarizada para el diagnóstico de infección por SARS-CoV-2. Se utilizó el índice Kappa de Cohen y el factor de Bayes para medir la concordancia y fuerza de asociación entre las variables. **Resultados.** La tomografía computarizada presentó una sensibilidad de 92,9 %, una especificidad del 64 %, un valor predictivo positivo de 92,1 % y un valor predictivo negativo de 66,7 %; mientras que, los rayos X presentaron una sensibilidad del 86 %, una especificidad del 52,9 %, un valor predictivo positivo de 92,9 % y un valor predictivo negativo del 34,6 %. **Conclusión.** La tomografía mostró concordancia diagnóstica moderada; su utilidad es mayor en casos de sospecha clínica moderada-alta, discrepancia diagnóstica o confirmación de complicaciones. Los rayos X mostraron concordancia diagnóstica baja; este método es de utilidad en casos de alta sospecha clínica, pero necesita comprobación con RT-PCR para un diagnóstico definitivo.

Palabras clave

SARS-CoV-2, Sensibilidad y Especificidad, Tomografía, Rayos X, Valor Predictivo de las Pruebas.

Abstract

Introduction. Reverse transcription polymerase chain reaction (RT-PCR) is the gold standard method for diagnosing SARS-CoV-2 disease. However, due to limited accessibility to this test during the pandemic, diagnostic imaging was used to support diagnostic suspicion and avoid delays in medical care. **Objective.** Determine the accuracy of diagnostic imaging (chest X-ray and computed tomography) in diagnosing SARS-CoV-2 infection, compared to RT-PCR result. **Methodology.** An analytical cross-sectional study was conducted. The imaging reports of 138 patients were compared with their RT-PCR results to calculate sensitivity, specificity, positive predictive value, and negative predictive value for both chest X-ray and computed tomography. Concordance between the imaging results and RT-PCR was measured using Cohen's Kappa index and Bayes factor. **Results.** Computed tomography showed a sensitivity of 92.9 %, a specificity of 64 %, a positive predictive value of 92.1 %, and a negative predictive value of 66.7 %. On the other hand, X-rays showed a sensitivity of 86 %, a specificity of 52.9 %, a positive predictive value of 92.9 %, and a negative predictive value of 34.6 %. **Conclusion.** Computed tomography showed moderate diagnostic concordance and is particularly useful in cases of moderate to high clinical suspicion, diagnostic discrepancy, or the need to confirm complications. On the other hand, X-rays showed low diagnostic concordance and should be used in combination with RT-PCR for a definitive diagnosis, especially in cases of high clinical suspicion.

Keywords

SARS-CoV-2, Sensitivity and Specificity, Tomography, X-rays, Predictive Value of Tests.

Introducción

La COVID-19, una enfermedad causada por el SARS-CoV-2, un virus perteneciente a la familia *Coronaviridae*, se caracteriza por su alta contagiosidad y morbimortalidad. Esta enfermedad desató la emergencia sanitaria

más importante de la era moderna, generando el colapso de los sistemas de salud en muchos países debido al consumo de recursos humanos y financieros, cobrando la vida directa o indirecta de 14,9 millones de personas en sus dos primeros años¹.

 ACCESO ABIERTO

Diagnostic concordance of thoracic images for Covid-19 disease

Citación recomendada:
Granados Flores NA, Lazo Ferrufino MA. Concordancia diagnóstica de las imágenes torácicas para enfermedad por Covid-19. Alerta. 2024;7(2):161-168. DOI: 10.5377/alerta.v7i2.18157

Editor:
Edgar Quinteros.

Recibido:
21 de julio de 2023.

Aceptado:
27 de junio de 2024.

Publicado:
24 de julio de 2024.

Contribución de autoría:
NAGF¹: concepción del estudio, diseño del manuscrito, búsqueda bibliográfica, recolección de datos, manejo de datos o software, redacción, revisión y edición. NAGF¹, MALF²: análisis de los datos.

Conflicto de intereses:
Los autores declaran no tener conflicto de intereses.



© 2024 por los autores. Este es un artículo de acceso abierto distribuido bajo los términos y condiciones de la licencia Creative Commons Attribution (CC BY) (<https://creativecommons.org/licenses/by/4.0/>).

En El Salvador, el primer caso reportado de SARS-CoV-2 fue el 18 de marzo del 2020. A partir de entonces, la incidencia presentó una propagación exponencial en todo el territorio nacional, alcanzando cifras de 555 casos confirmados, con 12 defunciones y 26 recuperados acumulados hasta mayo del mismo añoⁱⁱ. Esto generó la necesidad de diagnósticos certeros y oportunos, por lo que el Ministerio de Salud indicó la realización de 29 931 pruebas de RT-PCR hasta mayo de 2020, es decir, un promedio de 599 pruebas diarias a nivel nacionalⁱⁱ.

Se sabe que la RT-PCR es altamente específica, pero tiene la desventaja de tener una sensibilidad variable (60-70 % a 95-97 %), dependiendo de la etapa de la enfermedad en la que se realiza la prueba. Los falsos negativos son más probables en etapas iniciales, con una probabilidad del 100 % si se realiza el primer día de exposición al virus, del 38 % el día de inicio de síntomas, y el 20 % al tercer día de síntomasⁱⁱⁱ. Este hecho, junto con la necesidad de un aparataje estructurado para su manipulación, el tiempo de interpretación y la transmisión de resultados a los niveles operativos locales, complicaba su aplicación sistemática frente al abarrotamiento de las unidades de emergencias y la necesidad de brindar atención rápida al paciente.

Por lo tanto, comenzaron a apoyarse de pruebas de imágenes disponibles para confirmar el diagnóstico, clasificar la severidad de la enfermedad, evaluar complicaciones y descartar otras entidades simuladoras, evitando retrasos en el inicio del tratamiento.

Si bien el diagnóstico definitivo de la infección por SARS-CoV-2 se basa en cualquiera de los tres tipos de pruebas de laboratorio (reacción en cadena de la polimerasa, pruebas de detección de antígenos o pruebas de detección de anticuerpos),^{iv} la Organización Mundial de la Salud (OMS) recomendó realizar estudios de imagen torácica en los siguientes escenarios: pacientes sintomáticos cuando la RT-PCR no está disponible, los resultados se retrasan o existe una alta sospecha clínica con prueba de laboratorio negativaⁱⁱⁱ.

Además, sugiere realizar estudios de imágenes complementarios al abordaje clínico y de laboratorio en pacientes sospechosos, confirmados no hospitalizados o con síntomas leves para decidir la admisión hospitalaria, o con síntomas moderados o severos para decidir el tipo de atención y el manejo terapéuticoⁱⁱⁱ.

Existen diversas técnicas imagenológicas para el abordaje de pacientes con sospecha clínica de infección por SARS-CoV-2, como la radiografía, la tomografía computarizada (TC) y la ecografía pulmonar. Estos méto-

dos son complementarios entre sí y ofrecen opciones para la evaluación de los distintos órganos y sistemas según la fase evolutiva de la enfermedad; las pruebas de imágenes son también importantes para identificar oportunamente complicaciones agudas de la enfermedad y secuelas crónicas en el parénquima pulmonarⁱⁱⁱ.

El objetivo de la investigación fue determinar la sensibilidad, especificidad, valor predictivo positivo y negativo de las imágenes diagnósticas y su concordancia respecto al resultado de RT-PCR en pacientes que consultaron con cuadro sospechoso de infección por SARS-CoV-2 en el Hospital General del Instituto Salvadoreño del Seguro Social (HG-ISSS) de marzo a septiembre de 2020.

Metodología

Se realizó un estudio observacional en el Hospital General del Instituto Salvadoreño del Seguro Social (HG-ISSS) durante el período de marzo a septiembre de 2020. Se evaluaron los expedientes clínicos, los estudios de imágenes diagnósticas (rayos X y TC) y los resultados de RT-PCR para SARS-CoV-2 de pacientes con sospecha de esta enfermedad.

El universo de estudio incluyó a los pacientes que consultaron durante marzo a septiembre de 2020 en el HG-ISSS con cuadro respiratorio sospechoso de enfermedad por SARS-CoV-2, independiente de su tiempo de evolución y severidad; totalizando 1309 pacientes identificados.

La población de interés fueron los pacientes con sospecha clínica de enfermedad por SARS-CoV-2 a quienes se les realizaron estudios de imagen (rayos X y TC) y RT-PCR durante el periodo de investigación, encontrándose un total de 214 pacientes.

El tamaño muestral de 214 pacientes fue calculado utilizando la ecuación para poblaciones finitas, con error muestral de 0,05 y un intervalo de confianza del 95 %. Se utilizó la prevalencia calculada de la enfermedad por SARS-CoV-2 del 1,14 %, basada en datos poblacionales salvadoreños y datos del informe de la Oficina de la Coordinadora Residente y la Oficina para la Coordinación de Asuntos Humanitarios (OCHA) del 11 de mayo del 2020, así como la sensibilidad y especificidad teórica de la RT-PCR, obteniendo un tamaño muestral de 138 pacientes.

La muestra fue seleccionada mediante muestreo aleatorio simple, incluyendo pacientes que cumplieron con los criterios de inclusión: poseer sospecha clínica de enfermedad por SARS-CoV-2, estudios de imagen y prueba RT-PCR, y excluyendo aquellos con datos de los expedientes clínicos incompletos.

Se utilizó un instrumento de recolección de datos compuesto por una hoja de cotejo propia, dividida en tres secciones. La primera incluyó variables demográficas del paciente como el sexo, la edad, antecedentes médicos y síntomas descritos en la historia clínica de la unidad de emergencias. La segunda parte fue enfocada en los reportes radiológicos y tomográficos en 64 cortes, en fase simple de alta resolución con reconstrucción en ventana pulmonar y de tejidos blandos; fueron clasificados según el Sistema de clasificación de coronavirus (CO-RADS) que clasifica los hallazgos en típicos, atípicos, indeterminados o negativos, y fueron interpretados por médicos radiólogos institucionales con un promedio de experiencia en imágenes diagnósticas de cinco años.

En el caso de los rayos X de tórax, estos fueron realizados en equipos estacionarios digitales e interpretadas por diez médicos residentes de radiología e imágenes en su tercero (cinco residentes) y cuarto (cinco residentes) año de formación, los cuales cuentan con al menos dos años de una especialidad médica previa (cirugía, medicina interna o ginecología). Se aplicaron las mismas categorías de clasificación del CO-RADS adaptadas a la radiografía de tórax. La segmentación de los intérpretes según la modalidad de estudio de imagen en: médicos radiólogos y médicos residentes de radiología, es estipulado por la organización administrativa del departamento de Radiología e Imágenes HG-ISSS, por lo que fue adoptado en el diseño metodológico de esta investigación.

La tercera sección abordaba los resultados de pruebas de RT-PCR obtenidas de las bases de datos internas del departamento de epidemiología de HG-ISSS, considerando solo aquellas reportadas con resultados positivos o negativos.

Con los datos recolectados se construyeron tablas de doble entrada para determinar sensibilidad, especificidad, valores predictivos positivos y negativos, utilizando Microsoft Excel 365® y las calculadoras automáticas para análisis de Epi Info™. Se realizó el análisis estadístico con el programa STATA 14, calculando el índice Kappa de Cohen (k) para evaluar la concordancia de los instrumentos de las medidas categóricas, considerándose al valor de uno como concordancia perfecta, de 0 a 0,99 como concordancia débil, de 0 a -0,99 discordancia débil, -1 como discordancia total y > 0,75 como concordancia aceptable. Se tomaron en consideración los intervalos de confianza (IC). Además, se calculó el factor de Bayes (FB) para medir la fuerza de asociación basada en el esquema de clasificación de valores de Jeffrey: débil

(1,1-3), moderado (3,1-10), fuerte (10-30), muy fuerte (30-100) y extrema (>100).

El estudio se realizó conforme a los principios de la declaración de Helsinki, con la previa autorización del comité de ética del Instituto Salvadoreño del Seguro Social para revisión de los expedientes clínicos y la generación de una base de datos resguardada, garantizando la confidencialidad y el uso exclusivo científico de la información de los participantes.

Resultados

Se estudiaron un total de 138 pacientes con sospecha de enfermedad por SARS-CoV-2. Del total, el 58 % eran hombres, con una edad promedio de 58 ± 10 años. La mayoría económicamente activos (cotizantes), residían en áreas urbanas, con escolaridad básica completa (9° grado). El grupo de edad más afectado fue el de 61-65 años, con 26 pacientes, lo que representa el 19 % del total de casos (Figura 1).

El 73,9 % de los pacientes presentaba alguna comorbilidad. La hipertensión arterial fue la más frecuente, con un 61,6 %, seguida de la diabetes *mellitus* con un 39,1 % y la obesidad con un 28,3 %. Estas categorías no eran mutuamente excluyentes, por lo que un paciente podía presentar más de una comorbilidad. El 26,1 % no presentó ninguna comorbilidad. En el 93,5 % de los casos, se reportaron síntomas como motivo de consulta (Tabla 1), siendo los más comunes la fiebre (77,5 %), la tos (68,8 %), el malestar general (56,5 %) y la disnea (45,6 %). Solo el 6,5 % de los pacientes fueron asintomáticos.

Al evaluar las imágenes diagnósticas, el 62 % y 63 % de los pacientes fueron categorizados con hallazgos típicos en radiografías y TC respectivamente (Tabla 2).

Los principales hallazgos en radiografías fueron «opacidades parchadas» (43 %) e infiltrados alvéolo-intersticiales (22 %), predominantemente bilaterales (40 %) y periféricos (38 %), afectando principalmente el tercio inferior en casi la mitad de los casos. En la TC, los hallazgos incluyeron «opacidad en vidrio esmerilado» (43 %) e infiltrados alvéolo-intersticiales (22 %), idénticos a los reportados por rayos X (Tabla 3). Además, las lesiones en la TC fueron predominantemente con distribución periférica (59 %), afectando predominante los lóbulos inferiores (69,6 %) sin predilección en lateralidad, seguido por el lóbulo medio (58,7 %) y lóbulo superior izquierdo (35,5 %).

Se identificaron signos específicos en la broncograma aérea en algunos casos, incluyendo bandas fibrosas y el engrosamiento perivascular; con menor frecuencia se regis-

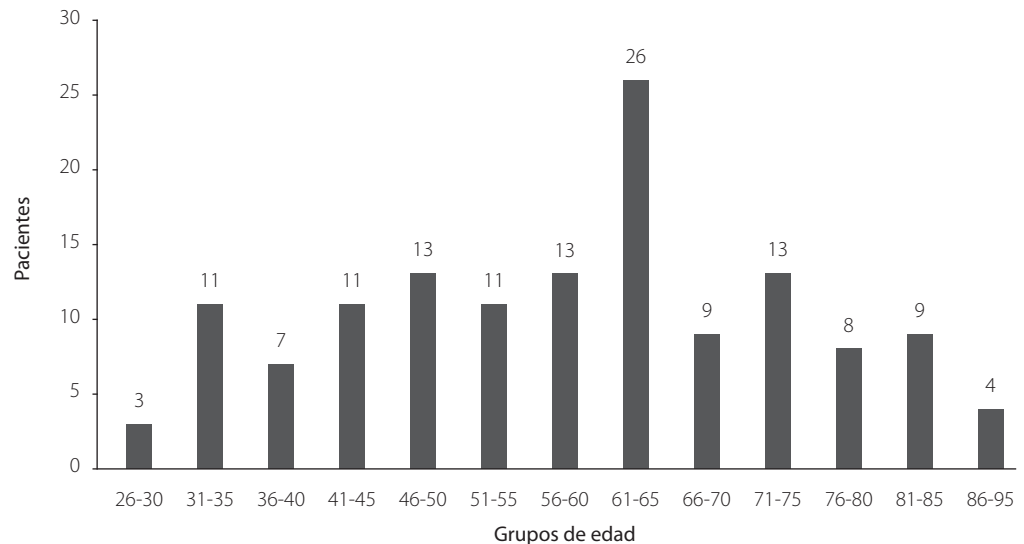


Figura 1. Distribución por edad de pacientes con sospecha de SARS-CoV-2

Tabla 1. Caracterización de pacientes con sospecha de SARS-CoV-2

Variables	Valores
Número de pacientes	138
Edad promedio en años	58 ± 10
Sexo	
Masculino	58%
Femenino	42%
Evaluación inicial	
Sintomático	93,5%
Asintomático	6,5%
Antecedentes clínicos	
Comorbilidades	73,9 %
Sin comorbilidades	26,1 %

Tabla 2. Clasificación diagnóstica de las imágenes torácicas para SARS-CoV-2

Clasificación (Interpretación)	Rayos X (Médico residente)	TC (Médico radiólogo)
Hallazgos típicos	62 %	63 %
Hallazgos atípicos	12 %	15 %
Hallazgos indeterminados	7 %	5 %
Hallazgos negativos	19 %	17 %

tró el engrosamiento septal (interlobulares) y patrón en «crazy paving» (vidrio deslustrado asociado a engrosamiento septal). Un 33,3 % de los casos no reportaban signos específicos en el reporte tomográfico.

Manifestaciones extrapulmonares incluyeron derrame pleural en el 10 % y ganglios linfáticos aumentados de tamaño en el 1 % de los casos (Tabla 3).

Del total de pacientes evaluados, el 82 % tuvo resultado positivo en la prueba RT-PCR para SARS-CoV-2, utilizada como estándar de oro para evaluar los métodos de imágenes.

Se calculó el índice Kappa de Cohen para evaluar la concordancia diagnóstica entre los métodos de imagen: 0,32 (IC 95 % 0,17-0,47) para radiografías, indicando una concordancia diagnóstica baja (0,2-0,4), y 0,58 (IC 95 %

0,42-0,73) para la TC, representando una concordancia diagnóstica moderada (0,4-0,6). Además, se obtuvieron valores para precisar el grado de fuerza probatoria, obteniendo para los rayos X el FB de 1,8 que corresponde a una fuerza probatoria débil (1,1-3) y para la TC el FB de 3,6 respecto a una fuerza probatoria moderada (3,1-10) (Tabla 4).

Discusión

Existe evidencia muy variada sobre la sensibilidad y especificidad de los diferentes métodos de imágenes para detectar la infección por SARS-CoV-2. En el caso de los rayos X, todos reportan sensibilidad relativamente menor a su especificidad (sensibilidad del 15,5 %-69 % con un valor predictivo positivo (VPP) del 83,8 % y especificidad del 89-97 % con un valor predictivo negativo (VPN) del 50,1 %) ^{v-viii}.

Estos datos discrepan con lo reportado en el estudio, pero debe mencionarse que los datos internacionales fueron arrojados por estudios realizados al comienzo de la pandemia cuando se desconocía el comportamiento clínico e imagenológico de la infección por SARS-CoV-2. Esto podría explicar la alta sensibilidad y VPP encontrados

actualmente. La baja especificidad encontrada en el estudio, comparada con los estudios internacionales (89-97 %) ^{v-viii} podría atribuirse a aspectos técnicos que influyen en la imagen, así como el nivel de experiencia del personal médico que corroboraba la interpretación, principalmente realizado por personal en último año de formación en imágenes diagnósticas.

Basados en esto, los rayos X, siendo más económicos y accesibles, podrían ser de máxima utilidad en casos de alta sospecha clínica para confirmar positividad. Algunos estudios sugieren su utilidad como alternativa diagnóstica en los servicios de urgencia, especialmente cuando el acceso a las pruebas RT-PCR es limitado, o en situaciones donde se sospecha de falso negativo ^{ix}.

Es importante destacar que la ausencia de hallazgos en rayos X no descarta la presencia de la enfermedad sobre todo en etapas tempranas. Algunos estudios reportan que hasta un 38,8 % de los pacientes sintomáticos con SARS-CoV-2 presentan una radiografía de tórax normal al momento del diagnóstico, lo que sugiere una baja sensibilidad diagnóstica en los estadios iniciales de la enfermedad, por lo que no se recomienda su uso como método de screening o tamizaje ^{vi,ix-xi}.

Tabla 3. Hallazgos en imágenes torácicas diagnóstica

Hallazgos	Rayos X		TC	
Tipos de lesión	Opacidades parcheadas	43 %	Opacidades parcheadas	49 %
	Consolidación	16 %	Consolidación	20 %
	Infiltrados alveolointersticiales	22 %	Infiltrados alveolointersticiales	24 %
	Otras	19 %	Otras	7 %
Distribución de la lesión	Unilaterales	2 %	Unilaterales	0 %
	Bilaterales	40 %	Bilaterales	14 %
	Periféricas	38 %	Periféricas	59 %
	Centrales	10 %	Centrales	12 %
	Ninguna/otras	10 %	Ninguna/otras	15 %
Localización	Tercio Superior	14 %	Lóbulo superior derecho	26,1 %
	Tercio Medio	28 %	Lóbulo medio derecho	58,7 %
	Tercio Inferior	48 %	Lóbulo inferior derecho	69,6 %
	Ninguna lesión	10 %	Lóbulo superior izquierdo	35,5 %
	-	-	Lóbulo inferior izquierdo	69,6 %

Tabla 4. Sensibilidad, especificidad, valor predictivo positivo, valor predictivo negativo de las imágenes torácicas para SARS-CoV-2

Prueba diagnóstica	(S)	(E)	(VPP)	(VPN)	(K)	(FB)
Rayos X de tórax	86 %	52,9 %	92,9 %	34,6 %	0,32	1,8
TC de tórax	92,9 %	64 %	92,1 %	66,7 %	0,58	3,6

Hallazgos: (S) Sensibilidad. (E) Especificidad. (VPP) Valor predictivo positivo. (VPN) Valor predictivo negativo. (K) Índice Kappa de Kohen. (FB) Factor de Bayes.

Los hallazgos más frecuentemente reportados en radiografías de tórax son similares a los de otras neumonías virales: opacidades focales y en vidrio deslustrado, que pueden ser desde muy sutiles hasta afectar ambos pulmones, con una distribución periférica característica^{xi-xix}. En estudios iniciales de series de casos en Wuhan, China, donde se documentaron los primeros casos, reportaron que el 75 % de los pacientes mostraron hallazgos bilaterales y el 25 % unilaterales^{xv}. Otros estudios de series de casos como el de Wang *et al.*, reportaron que de un total de 138 pacientes el 100 % presentó hallazgos bilaterales^{xvi}. En el presente estudio, se encontró una menor proporción de hallazgos bilaterales y unilaterales, lo que podría atribuirse a diferencias temporales y geográficas en la evolución del virus y sus manifestaciones clínicas e imagenológicas^{xvii}.

La TC de tórax se reporta como el método más sensible y específico para detectar la infección por SARS-CoV-2 en comparación con los rayos X de tórax^{viii}. Sin embargo, la TC puede ser normal al momento del ingreso, incluso con una infección confirmada por RT-PCR^{vi}. Algunos estudios reportan que entre el 2 y el 56 % de los pacientes podrían tener una TC normal entre el día 0-3 ± 3 desde el inicio de los síntomas, a pesar de una RT-PCR positiva^{xviii}.

En el estudio, la TC mostró una concordancia diagnóstica moderada, con alta sensibilidad y VPP, pero una especificidad y VPN moderados, dichos valores son similares a los reportados internacionalmente. Por ejemplo, Sharma *et al.*, reportaron una sensibilidad de hasta el 98 %^{xix}, Kim *et al.* del 94 % (IC 95 %) para la TC de tórax^{xx} y Herpé *et al.*, reportaron especificidad del 88 %, sensibilidad del 80 %, VPP del 89 % y VPN 79 %^{xxi}.

La TC muestra mayor rendimiento en casos de sospecha clínica moderada, discrepancia diagnóstica o para la detección de complicaciones. Los hallazgos comunes en TC incluyen áreas de vidrio esmerilado de distribución periférica, bilaterales, multifocales asociadas a consolidaciones en parches subsegmentarias, afectando principalmente lóbulos inferiores y segmentos posteriores^{xxii-xxiv}.

Una serie de casos en China reportó que «el vidrio deslustrado» era el hallazgo más común en un 45-67 %, datos similares a los obtenidos en la investigación^{xv}. Las lesiones consolidativas fueron aproximadamente del 30-60 %^{xv}, un porcentaje de casi tres veces más que lo encontrado en la investigación, lo que podría ser atribuible a diferencias de la enfermedad al momento de su evaluación, las cepas y linajes circulantes del virus.

En la investigación también se documentaron otros hallazgos específicos como

el engrosamiento de septos interlobulares y el patrón en adoquín desordenado, hallazgos similares a los reportados en series de casos mexicanas^{xxv-xxvii}. Debido a que la TC puede ser normal en los períodos iniciales de la enfermedad, no se recomienda como herramienta de tamizaje o diagnóstico temprano^{xviii,xxviii,xxix}. Aunque la sensibilidad de la RT-PCR varía considerablemente según los estudios, por ejemplo, Smith *et al.*, reportó una sensibilidad del 30 % al 91 %^v, al evaluar las de estudios de imagen respecto a los resultados de RT-PCR para SARS-CoV-2, se encontró que las categorías «positivas» se correlacionan adecuadamente con los resultados de RT-PCR, pero las categorías consideradas «negativas» mostraron valores predictivos negativos bajos debido a su limitada capacidad para descartar la enfermedad en ausencia de hallazgos imagenológicos, independiente de la modalidad de estudio analizada.

En cuanto a la caracterización clínica de los pacientes, la mayoría de casos fueron sintomáticos, siendo la fiebre el principal síntoma de infección por SARS-CoV-2, datos consistentes con estudios internacionales que reportan un alto porcentaje de fiebre (98,6 %), fatiga (69,6 %) y tos seca (59,4 %) como síntomas principales en los primeros casos reportados en China^{xvi}. Mientras que, otras series de casos mencionan que la fiebre (83 %), tos (82 %) y la dificultad respiratoria (31 %) fueron los síntomas principales^{xxx}.

Una limitación del estudio fue la falta de homogeneidad en los reportes de estudios de imagen, lo que generó variabilidad en la terminología utilizada por cada radiólogo. Además, la interpretación de las imágenes fue realizada por dos grupos diferentes de profesionales según el método de imagen utilizado: los médicos radiólogos interpretaron las tomografías computarizadas (TC), mientras que los médicos residentes de radiología interpretaron las radiografías de tórax (rayos X). Esto podría haber introducido sesgos relacionados con la experiencia del grupo que interpretó las radiografías, lo cual podría haber afectado la precisión de las evaluaciones. Además, los resultados obtenidos no son directamente comparables entre sí, ya que cada método de imagen, independientemente del intérprete, posee características únicas que influyen en su sensibilidad y especificidad en la detección de la enfermedad.

Se sugiere la adopción de plantillas institucionales que homogenicen la información descrita en los informes, así como ampliar el uso de los sistemas de Picture Archiving Communication System (PACS) y de las Redes Integradas de Servicios de Salud

(RISS), para el almacenaje y transmisión de imágenes diagnósticas. Esto permitirá mejorar la integración de los servicios de atención, facilitando la cooperación entre las especialidades médicas para implementar tratamientos oportunos basados en los hallazgos imagenológicos.

Conclusión

La tomografía computarizada mostró sensibilidad y valor predictivo positivo altos, con una especificidad, valor predictivo negativo y concordancia diagnóstica moderada, siendo una alternativa viable en casos de sospecha clínica moderada-alta, discrepancia diagnóstica o descartar complicaciones. Por su parte los rayos X presentaron una sensibilidad y valor predictivo positivo alto, pero especificidad, valor predictivo negativo y concordancia diagnóstica baja, tendrá utilidad en casos de sospecha clínica alta, pero necesita complementarse con RT-PCR para un diagnóstico definitivo.

Financiamiento

No se contó con fuentes de financiamiento para la realización del presente estudio.

Referencias bibliográficas

- i. Organización Panamericana para la Salud. Exceso mundial de mortalidad asociado a la pandemia de COVID-19. Fecha de consulta: 17 de agosto de 2023. Disponible en: <https://www.who.int/es/news-room/questions-and-answers/item/global-excess-deaths-associated-with-the-COVID-19-pandemic>
- ii. Fundaungo. Evolución de casos del COVID-19 en El Salvador, del 14 de marzo al 3 de mayo de 2020. BOLETÍN 1 - 4 de mayo de 2020. Fecha de consulta: 17 de agosto de 2023. Disponible en: https://observatoriocovid19.sv/doc/biblioteca/nac/2020_05_06_Boletin_COVID_FINAL.pdf
- iii. Martínez Chamorro E, Díez Tascón A, Ibáñez Sanz L, *et al.* Diagnóstico radiológico del paciente con COVID-19. Radiología. 2021;63(1):56-73. DOI: 10.1016/j.rx.2020.11.001
- iv. Villafuerte D, Ojeda L, Valladares M, *et al.* Aspectos imagenológicos útiles en el diagnóstico y seguimiento de pacientes con COVID-19. Medisur vol.18 no.5 °Cienfuegos sept.-oct. 2020. Fecha de consulta: 2 de octubre de 2020. Disponible en: http://scielo.sld.cu/scielo.php?script=sci_arttext&pid=S1727-897X2020000500886
- v. Smith DL, Grenier JP, Batte C, Spieler B. A Characteristic Chest Radiographic Pattern in the Setting of the COVID-19 Pandemic. Radiology: Cardiothoracic Imaging. 2020;2(5):e200280. DOI: 10.1148/ryct.2020200280
- vi. Choi H, Qi X, Yoon SH, Park SJ, Lee KH, Kim JY, *et al.* Extension of Coronavirus Disease 2019 on Chest CT and Implications for Chest Radiographic Interpretation. Radiol Cardiothorac Imaging. 2020;2(2):e200107. DOI: 10.1148/ryct.2020200107
- vii. Ippolito, D, Pecorelli, A, Maino, C, Capodaglio, C, *et al.* Diagnostic impact of bedside chest X-ray features of 2019 novel coronavirus in the routine admission at the emergency department: case series from Lombardy region. European Journal of Radiology. 2020.129:109092. DOI: 10.1016/j.ejrad.2020.109092
- viii. Mayanga-Sausa L, Guerra-Tueros MS, Lira-Villasante A, Pastor-Gutiérrez DK. Utilidad de la radiografía de tórax en el contexto de la pandemia por Sars-Cov-2. Rev. Fac. Med. Hum. 2020;20(4):682-689. DOI: 10.25176/rfmh.v20i4.3034
- ix. Palleiro Giménez AM, Franquet Casas T. COVID-19. Alteraciones radiológicas en las distintas fases. Medicina respiratoria 2020;13(2):37-49. Fecha de consulta: 17 de agosto de 2023. Disponible en: <http://www.neumologiaysalud.es/descargas/R13/R132-5.pdf>
- x. Á Nava-Muñoz, S Gómez-Peña, ME Fuentes-Ferrer, B Cabeza, A Victoria, A Bustos. Neumonía COVID-19: relación entre la radiografía de tórax inicial y los datos analíticos. Radiología. 2021;63(6):484-494. DOI: 10.1016/j.rx.2021.06.001
- xi. Díaz FN, Castro HM, Núñez MM, Furcada JM, *et al.* Hallazgos por imágenes en COVID-19. Actualización y avances en. 2020;40. Rev. Hosp. Ital. B.Aires 2020; 40(3): 144-150. https://www1.hospitalitaliano.org.ar/multimedia/archivos/noticias_attachs/47/documentos/114613_144-150-13-26-20-Diaz-A.pdf
- xii. B Weinstock M, Echenique A, W Russell J, *et al.* Chest X-Ray Findings in 636 Ambulatory Patients with COVID-19 Presenting to an Urgent Care Center: A Normal Chest X-Ray Is no Guarantee. Journal of Urgent Care Medicine. Fecha de consulta: 17 de agosto de 2023. 2020. <https://www.jucm.com/chest-x-ray-findings-in-636-ambulatory-patients-with-COVID-19-presenting-to-an-urgent-care-center-a-normal-chest-x-ray-is-no-guarantee/>
- xiii. Manna S, Wruble J. COVID-19: A Multimodality Review of Radiologic Techniques, Clinical Utility, and Imaging Features. Radiology: Cardiothoracic

- Imaging. 2020;2(3):e200210. DOI: [10.1148/ryct.2020200210](https://doi.org/10.1148/ryct.2020200210)
- xiv. Toussie D, Voutsinas N, Finkelstein M, *et al.* Clinical and Chest Radiography Features Determine Patient Outcomes in Young and Middle-aged Adults with COVID-19. *Radiology*. 2020;297(1):E197-E206. DOI: [10.1148/radiol.2020201754](https://doi.org/10.1148/radiol.2020201754)
- xv. Chen N, Zhou M, Dong X, *et al.* Epidemiological and clinical characteristics of 99 cases of 2019 novel coronavirus pneumonia in Wuhan, China: a descriptive study. *Lancet*. 2020;395(10223):507-513. DOI: [10.1016/S0140-6736\(20\)30211-7](https://doi.org/10.1016/S0140-6736(20)30211-7)
- xvi. Wang D, Hu B, Hu C, Zhu F, Liu X, *et al.* Clinical Characteristics of 138 Hospitalized Patients With 2019 Novel Coronavirus-Infected Pneumonia in Wuhan, China. *JAMA*. 2020;323(11):1061-1069. DOI: [10.1001/jama.2020.1585](https://doi.org/10.1001/jama.2020.1585)
- xvii. Organización Panamericana de la Salud / Organización Mundial de la Salud. Actualización epidemiológica: Enfermedad por Coronavirus (COVID-19). 2021. Disponible en: https://iris.paho.org/bitstream/handle/10665.2/54283/EpiUpdate18May2021_spa.pdf?sequence=2&isAllowed=y
- xviii. Yang W, Yan F. Patients with RT-PCR-confirmed COVID-19 and Normal Chest CT. *Radiology*. 2020;295(2):E3. DOI: [10.1148/radiol.2020200702](https://doi.org/10.1148/radiol.2020200702)
- xix. Sharma A, Ahmad Farouk I, Lal SK. COVID-19: A Review on the Novel Coronavirus Disease Evolution, Transmission, Detection, Control and Prevention. *Viruses*. 2021;13(2):202. DOI: [10.3390/v13020202](https://doi.org/10.3390/v13020202)
- xx. Kim H, Hong H, Yoon SH. (2020). Diagnostic Performance of CT and Reverse Transcriptase Polymerase Chain Reaction for Coronavirus Disease 2019: A Meta-Analysis. *Radiology*. 2020;296(3):E145-E155. DOI: [10.1148/radiol.2020201343](https://doi.org/10.1148/radiol.2020201343)
- xxi. Herpe G, Lederlin M, Naudin M, Ohana M, Chaumoitre K, Gregory J, *et al.* Efficacy of Chest CT for COVID-19 Pneumonia Diagnosis in France. *Radiology*. 2021;298(2): E81-E87. DOI: [10.1148/radiol.2020202568](https://doi.org/10.1148/radiol.2020202568)
- xxii. Caruso D, Zerunian M, Polici M, Pucciarelli F, Polidori T, Rucci C, *et al.* Chest CT Features of COVID-19 in Rome, Italy. *Radiology*. 2020;296(2):E79-E85. DOI: [10.1148/radiol.2020201237](https://doi.org/10.1148/radiol.2020201237)
- xxiii. Islam N, Ebrahimzadeh S, Salameh JP, Kazi S, Fabiano N, Treanor L, *et al.* Thoracic imaging tests for the diagnosis of COVID-19. *Cochrane Database of Systematic Reviews*. Fecha de consulta: 25 de junio de 2023. Disponible en: <https://www.cochranelibrary.com/cdsr/doi/10.1002/14651858.CD013639.pub4/full>
- xxiv. Castillo AF, Bazaes ND, Huete GÁ. Radiología en la Pandemia COVID-19: Uso actual, recomendaciones para la estructuración del informe radiológico y experiencia de nuestro departamento. *Revista Chilena de Radiología*. 2020;26(3):88-99. DOI: [10.4067/S0717-93082020000300088](https://doi.org/10.4067/S0717-93082020000300088)
- xxv. Collado-Chagoya R, *et al.* Hallazgos tomográficos entre sobrevivientes y no-sobrevivientes con COVID-19 y utilidad clínica de una puntuación de tomografía torácica. *Radiología*. 2022;64(1):11-16. DOI: [10.1016/j.rx.2021.09.010](https://doi.org/10.1016/j.rx.2021.09.010)
- xxvi. Rodríguez OCV, González VC, Figueroa GJ. Hallazgos tomográficos en casos sospechosos de COVID-19 y su asociación con escala CO-RADS en pacientes con prueba RT-PCR negativa. *Acta Med GA*. 2023;21(3):241-246. DOI: [10.35366/111346](https://doi.org/10.35366/111346)
- xxvii. Ramírez Gutierrez de Velasco Alfredo, Vadillo Santos Adriana, Pérez Ladrón de Guevara Paloma, Quiroz Castro Oscar. COVID-19: historia actual de una pandemia y sus hallazgos clínico-radiológicos, Servicio de Imagenología Diagnóstica y Terapéutica, Hospital Ángeles Pedregal, Ciudad de México, México. *Anales de Radiología México*. 2020;19:175-185 DOI: [10.24875/ARM.20000063](https://doi.org/10.24875/ARM.20000063)
- xxviii. Filchakova O, Dossym D, Ilyas A, Kuanysheva T, Abdizhamil A, Bukasov R. Review of COVID-19 testing and diagnostic methods. *Talanta*. 2022;244:123409. DOI: [10.1016/j.talanta.2022.123409](https://doi.org/10.1016/j.talanta.2022.123409)
- xxix. Colombi D, Bodini FC, Petrini M, Maffi G, Morelli N, Milanese G, *et al.* Well-aerated Lung on Admitting Chest CT to Predict Adverse Outcome in COVID-19 Pneumonia. *Radiology*. 2020;296(2):E86-96. DOI: [10.1148/radiol.2020201433](https://doi.org/10.1148/radiol.2020201433)
- xxx. Kong W, Agarwal PP. Chest Imaging Appearance of COVID-19 Infection. *Radiol Cardiothorac Imaging*. 2020;2(1):e200028. DOI: [10.1148/ryct.2020200028](https://doi.org/10.1148/ryct.2020200028)