

Informe de Casos

Embarazo múltiple en útero didelfo y bicollis

DOI: [10.5377/alerta.v3i2.9549](https://doi.org/10.5377/alerta.v3i2.9549)

Aurora Salazar de Escolero¹, Ruth Gerardina Flores Paredes²

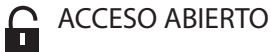1,2. Hospital San Juan de Dios de San Miguel, El Salvador.

*Correspondencia

✉ aurorasalazarescolero@yahoo.com

1  orcid.org/0000-0002-7865-9046

2  orcid.org/0000-0002-6044-0505



ACCESO ABIERTO

Multiple pregnancy in uterus Didelfo/ bicollis Case report.

Citación recomendada:

Salazar de Escolero A, Flores-Paredes RG. Embarazo múltiple en útero didelfo y bicollis. Alerta 2020;3(2):42-47. DOI: <https://doi.org/10.5377/alerta.v3i2.9549>

Contribución de autoría:

ASDE¹: Concepción y diseño del artículo, adquisición, análisis e interpretación de datos, revisión crítica de contenido intelectual. RGFP²: Elaboración del reporte de caso.

Recibido:

14 marzo de 2020

Aceptado:

11 mayo de 2020

Publicado:

3 julio de 2020

Conflicto de intereses:

Las autoras declaran no tener conflictos de interés con ninguna organización.

Resumen

El útero didelfo forma parte del grupo de anomalías müllerianas. Este se produce posterior a una falla en la fusión de los conductos müllerianos, resultando dos cavidades uterinas diferentes y dos cérvix que se unen en el extremo uterino inferior. En la mayoría de los casos esta malformación se asocia a un tabique vaginal longitudinal. Todo esto debido a deficiencias en el proceso de formación de los conductos müllerianos. Los embarazos gemelares en úteros didelfos se estiman en uno por cada millón de embarazos, pero en la actualidad se encuentran reportados pocos casos en el mundo. Esta revisión relata el caso de una paciente con útero didelfo, quién presentó un embarazo múltiple con un feto en cada uno de los hemiúteros. Sin ningún método de apoyo para la concepción del embarazo, se obtuvieron dos recién nacidos sanos, tras cesárea de emergencia por iniciar trabajo de parto y ruptura de membranas, con distocia de partes blandas ocasionada por el tabique vaginal.

Palabras clave

Embarazo múltiple, Conductos Paramesonéfricos, Anomalías Congénitas, Cesárea, El Salvador

Summary

The didelphic uterus is part of the müllerian's malformations, and it is caused by a failure to merge of the müllerian's conducts, resulting in two different uterine cavities and two separate cervix, which merge in the inferior uterine segment. In most of the cases, these malformations are associated to a longitudinal wall of the vagina, due to a deficiency of the müllerian's conducts organogenesis. Twins pregnancies from didelphic uterus are reported as one in a million pregnancies, nevertheless, few cases have been reported around the world. This case reports a patient who presented didelphic uterus, who gave birth to twins, each one developed in each of the hemi-uterus. Healthy twins were born without complications through an urgent cesarean surgery, performed due to labor initiation, membrane rupture, dystocia of soft tissue resulted from the partition wall of the vagina. There is no evidence that confirmed the patient went through any kind of prenatal care.

Keywords

Multiple pregnancy, Mullerian Ducts, Cesarean Section, Congenital Abnormalities, El Salvador

Introducción

El aparato reproductor femenino deriva embriológicamente del seno urogenital y los conductos de Müller. A partir de la octava semana de edad gestacional se inicia la fusión de estos conductos permitiéndose la formación del útero, trompas de falopio y el tercio superior de la vagina, completándose el desarrollo de la vagina a partir del seno

urogenital. Cualquier alteración que ocurra en este periodo da origen a una malformación uterina.

Las anomalías uterinas o müllerianas son poco frecuentes. Su incidencia en las mujeres fértiles oscila entre 0.1 a 3.5 %. Estas malformaciones de origen multifactorial, constituyen un grupo diverso de entidades, como agenesia útero-vaginal, disgenesias, septos vaginales, útero unicornne, didelfo, bicorne, septado y arcuato¹⁻⁴.

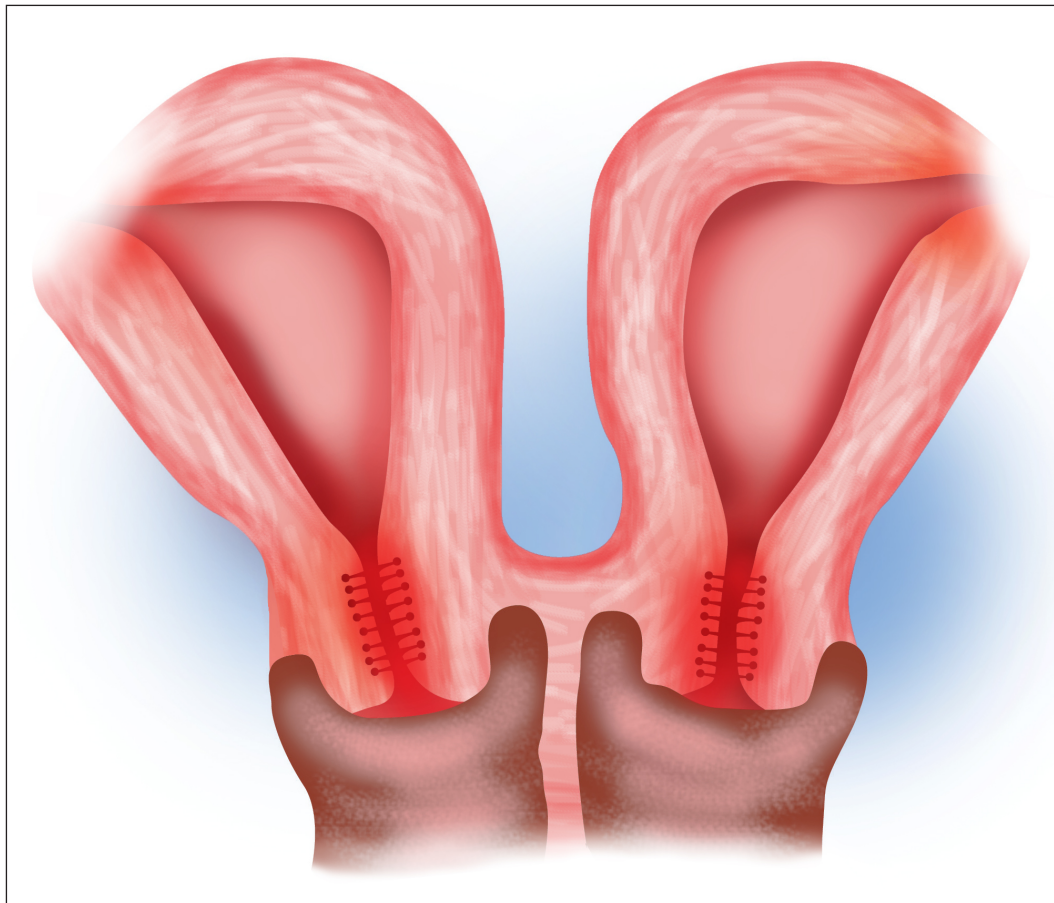


Figura 1. Útero didelfo bicollis.

El útero didelfo se presenta aproximadamente con una prevalencia del 5 a 11 % del total de las malformaciones müllerianas, con una frecuencia de 1 en 1000-30 000 mujeres.

El útero didelfo con septo vaginal, pero sin ningún tipo de obstrucción, puede presentarse con dispareunia, según las características del septo vaginal. La capacidad reproductiva es casi normal, aunque se reportan casos de infertilidad primaria, aborto recurrente, pérdida gestacional, parto pretérmino y distocias durante el parto, cesárea y ruptura uterina. La evidencia muestra que las tasas de embarazos para úteros didelfos sin obstrucciones son del 81 %, en seguimientos de siete años⁵⁻⁹.

Según datos del Sistema de Morbimortalidad en la Web (SIMMOW) del Ministerio de Salud, en los últimos cinco años se encuentran 22 casos de malformaciones uterinas a nivel de país y de estos, 9 casos corresponden a la región oriental. En El Salvador no se han encontrado casos publicados ni estudios de incidencia de las malformaciones uterinas en la población.

Se destaca la importancia de este caso por la baja incidencia de la malformación uterina. Además, por ser un embarazo múltiple concebido un feto en cada hemiútero, con el mismo tiempo de gestación; y que

logra llegar al término sin presentar complicaciones perinatales. Su diagnóstico fue un hallazgo quirúrgico incidental.

Presentación de caso

Paciente de 25 años de edad, originaria de la región Oriental de El Salvador, ingresada el 10 de junio de 2019, en el servicio de emergencia de ginecología y obstetricia del Hospital Nacional San Juan de Dios de San Miguel; primigesta con fecha de última regla del 30 de septiembre de 2018 y fecha probable de parto de 7 de Julio de 2019, con diagnóstico de embarazo gemelar de 36 6/7 semanas en trabajo de parto con dilatación de 1cm, borramiento del cuello del 80 % y ruptura de membranas de 1 hora y 40 minutos. Dinámica uterina de dos contracciones de veinticinco segundos en diez minutos, con frecuencia cardíaca fetal, de 145 y 150 latidos por minuto, para gemelo uno y dos respectivamente. Contaba con dos ultrasonografías; la primera a las 15 semanas de embarazo, la cual reportaba embarazo gemelar de 15 6/7 semanas bicorial biamniótico, con fecha estimada de parto de 2 de julio 2019. La segunda ultrasonografía a las 26 1/7 semanas, embarazo intrauterino, gemelar bicorial-biamniótico, de 26 1/7 sema-

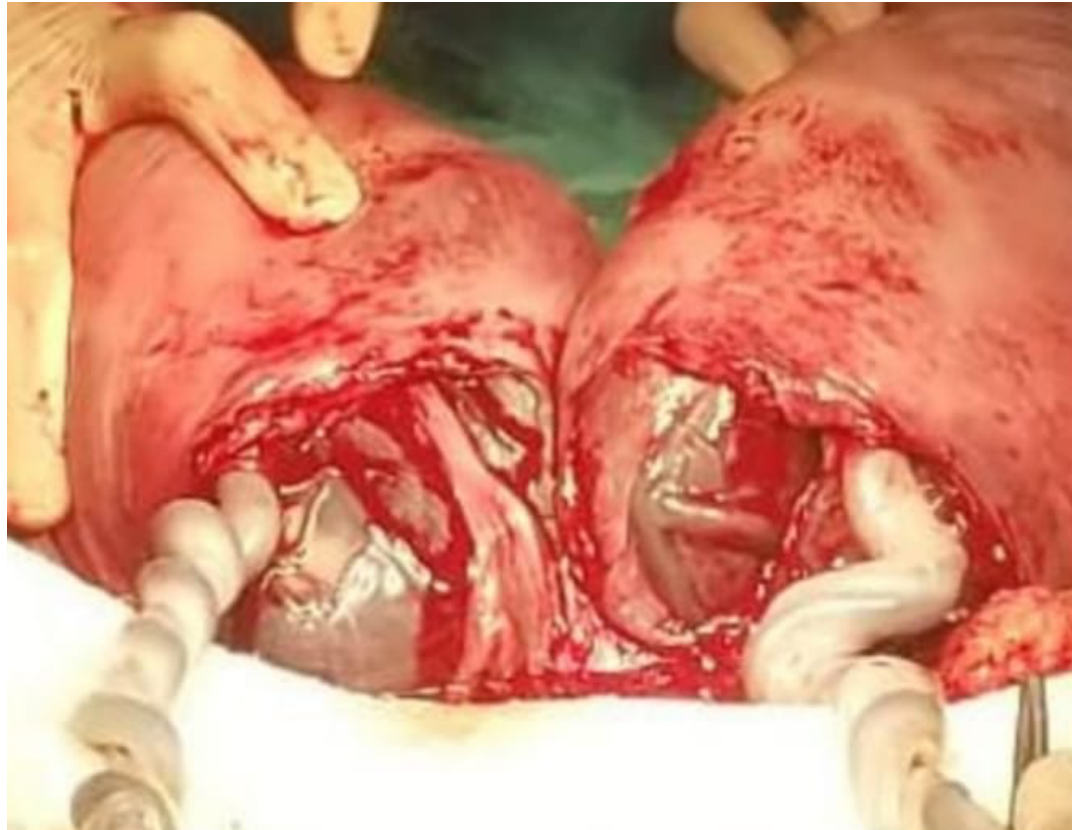


Figura 2. Útero didelfo donde se observan las placentas una en cada cavidad.

nas cefálico, líquido amniótico normal para su edad gestacional.

Antecedentes personales

Entre los antecedentes ginecoobstétricos de la paciente se encontró que la edad de la menarquía fue a los 14 años. A partir de entonces presentó ciclos menstruales regulares cada 15 días con duración de tres días. Tuvo un inicio de las relaciones sexuales a los 20 años y presentó dispareunia desde el inicio de vida sexual, con un único compañero sexual, con quien nunca uso métodos de planificación familiar.

En el embarazo actual, se le realizaron 6 controles prenatales, que iniciaron de forma temprana a las 10 semanas, sin presentar complicaciones durante el desarrollo del embarazo.

Al examen físico general, la paciente estaba en aparente buen estado de salud, consciente, orientada en tiempo, lugar y persona, con signos vitales normales. Su peso era de 73 kg, con una talla de 1.68 m y un índice de masa corporal de 25 kg/m². Su abdomen con una altura uterina de 36 cm. Al tacto vaginal se palpó un tabique vaginal longitudinal en tercio superior de vagina.

Se indicaron rayos X de abdomen, donde se observó 2 productos en situación longitudinal y cefálica.

Se ingresó con diagnóstico de embarazo gemelar de 36 6/7 semanas con ruptura de membranas, iniciando trabajo de parto y distocia de partes blandas. El plan de manejo establecido fue cesárea por distocia de tabique vaginal.

Intervención terapéutica

Reporte quirúrgico

Se realizó cesárea bajo anestesia raquídea. Al entrar a la cavidad se encontraron dos úteros completamente separados, cada uno de estos con su trompa y ovarios sanos y también un feto en cada cavidad uterina. Se amplió la incisión en la piel para tener mejor visibilidad y exposición de ambos úteros (Figura 2). Se realizó una incisión tipo Kerr en el hemiútero izquierdo de donde nació un producto de sexo femenino, con 2600 g de peso, una talla de 46 cm y APGAR de 7 y 9, sin malformaciones congénitas. Luego se realizó una incisión tipo Kerr en el hemiútero derecho, de donde nació un producto masculino, con 2300 g de peso, una talla de 46 cm y un APGAR de 9 y 9 sin malformaciones congénitas. Ambos tenían 37 semanas por Ballard. Posteriormente, se extrajeron las placentas y se cerraron ambos hemiúteros en 2 planos. Luego se cerró por planos hasta piel (Figura 3).

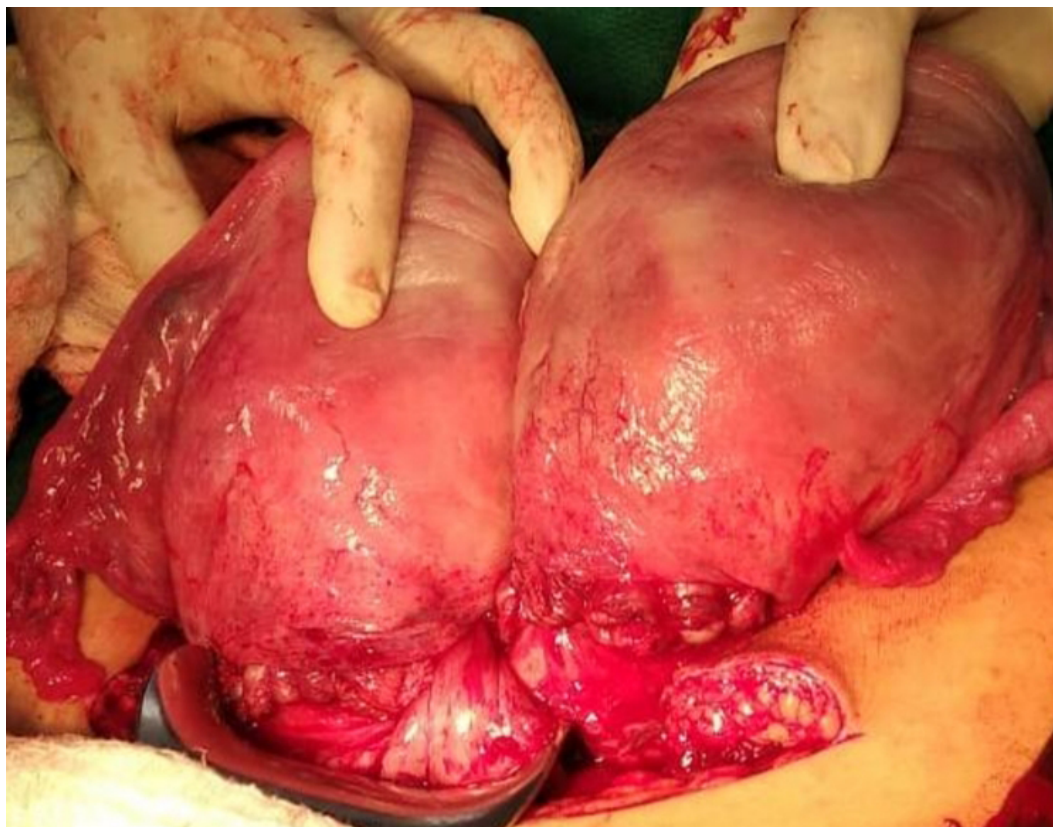

Figura 3. Histerorrafia en ambos hemiúteros.

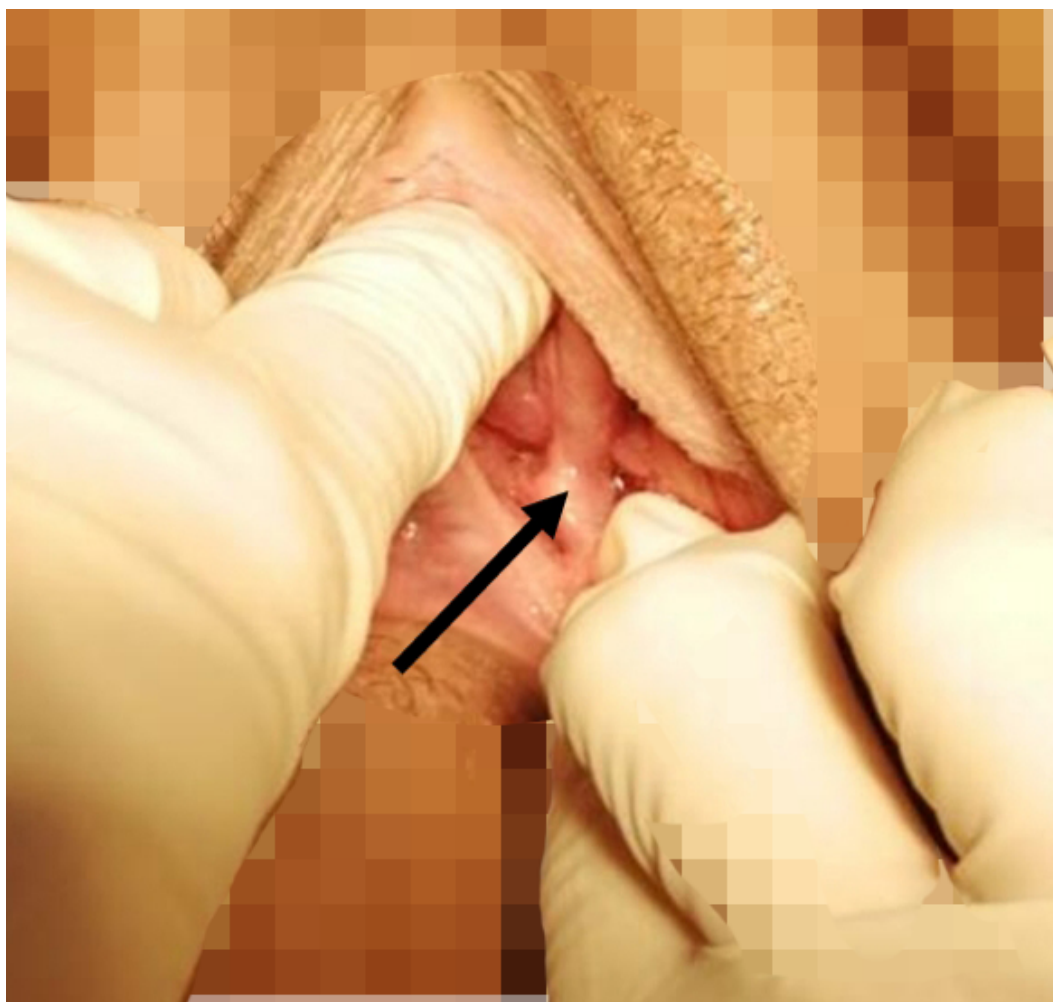

Figura 4. Tabique vaginal longitudinal.

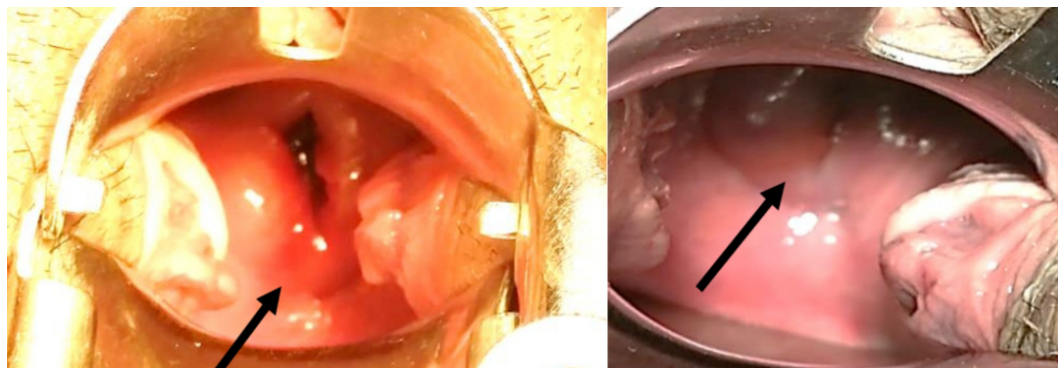


Figura 5. Cervix izquierdo y derecho

Diagnóstico clínico

Se realizó especuloscopia, identificando 2 cérvix de aspecto normal (Figura 5), separados por tabique vaginal completo (bicollis) (Figura 4). La ultrasonografía abdominal y renal dieron resultados normales.

Evolución clínica

La evolución de la paciente fue favorable y se dio de alta a los 3 días. Se le explicó su condición anatómica y todos los riesgos que podría presentar en futuros embarazos. Por tal motivo, se le dió seguimiento en la consulta externa en relación a la dispareunia.

Discusión

La verdadera prevalencia de anomalías uterinas congénitas en la población es desconocida; su importancia radica en el impacto de la salud reproductiva como causa de infertilidad primaria y complicaciones obstétricas. Puede ser causa de altas tasas de abortos, parto prematuro, distocias, cesáreas e incluso ruptura uterina. Por tal motivo, se ha convertido en un desafío para el proceso de toma de decisiones terapéuticas.

El útero didelfo o doble útero, es una de las malformaciones más raras y la variedad bicollis o doble vagina aún más. La frecuencia de doble gestación en uno de los dos hemiúteros es reducida; se estima en una por cada millón de habitantes. La paciente de este estudio desarrolló dos fetos, uno en cada hemiútero. La paciente desconocía su condición. El hallazgo fue de forma incidental durante la cesárea; en este caso no se contó con diagnóstico prenatal, no hubo ultrasonografía previa al embarazo, lo que dificultó llevar un control prenatal adecuado, plantear todos los escenarios y prevenir las complicaciones para el momento del parto, que sería lo ideal. Las dos vaginas y los dos úteros no tenían comunicación, por lo tanto, la concepción de cada uno de los fetos tuvo que ser por coitos independien-

tes, pero dentro del mismo mes, ya que los recién nacidos compartieron la misma edad gestacional.

El útero didelfo conlleva un mal resultado reproductivo, con tan solo 20-30% de probabilidades de llevar el embarazo a término. Sin embargo, presentamos el caso de un embarazo exitoso, de término, con un feto en cada uno de los hemiúteros¹⁰⁻¹³.

En relación a la técnica quirúrgica no se realizó una cesárea convencional, hubo necesidad de ampliar la herida en la piel para tener mayor exposición a los dos hemiúteros y poder realizar una exploración anatómica completa y una incisión tipo Kerr en cada segmento para la extracción de ambos fetos. De haber existido un diagnóstico previo, se pudo haber planificado la intervención.

Lo interesante radica no solo en la baja incidencia de estos casos, sino que la mayoría de ocasiones se acompañan de problemas de infertilidad, cosa que no ocurrió en la paciente. Sin embargo, lo ideal es que se diagnostique con antelación, ya sea estudiando posibles causas del síntoma de dispareunia o mediante la identificación del tabique en el examen con espéculo. Para esto se debe reforzar la importancia de la atención preconcepcional, donde se podría sospechar este tipo de anomalías orientándose en la historia clínica, pues la paciente aportaba datos de ciclos menstruales regulares, pero cada 15 días; así como en la importancia de la ultrasonografía del primer trimestre para lograr detectar estas anomalías y dar una atención de forma integral y acorde a la patología^{4,9,10,14-16}.

Conclusión

En este caso se presentó la gestación gemelar en paciente con útero didelfo, una rara condición donde se concibió como resultado de dos coitos y dos ovulaciones diferentes. El embarazo llegó al término sin ninguna complicación como parto pretérmino, rotura prematura de membranas o distocia de partes blandas. Además, al igual que en los

casos revisados, la decisión de vía de parto por el ginecólogo fue cesárea. Sin embargo, es necesario que se realice una evaluación, diagnóstico y manejo oportunos idealmente antes de la gestación, para poder mejorar la fertilidad, prever los riesgos en el embarazo y realizar el abordaje quirúrgico que tenga el mayor beneficio en la paciente.

Agradecimientos

A mis colegas del centro obstétrico y la Dra Mireya Salazar del Hospital San Juan de Dios de San Miguel por cada uno de sus aportes al caso.

Referencias Bibliográficas

1. Meléndrez RA, Alanís-Fuentes J. Estado actual de la clasificación, diagnóstico y tratamiento de las malformaciones mullerianas. *Ginecol Obstet Méx.* 2013;81:34-46. Disponible en: <https://www.medigraphic.com/pdfs/ginobsmex/gom-2013/gom131f.pdf>
2. Cruz M, Pantoja T, García J. Malformación congénita del aparato reproductor femenino: útero didelfo. *Univ MÉDICA.* 2006;47(3):284-290. Disponible en: <http://www.redalyc.org/articulo.oa?id=231018722008>
3. Fernández RB. Malformaciones Müllerianas: clasificación, diagnóstico y manejo. *Ginecol Obstet Clínica.* 2009;10(3):165-169. Disponible en: <https://www.researchgatenet/publication/237594936>
4. Velandía-Avendaño MC, Sepulveda-Agudelo. Revisión de la clasificación y diagnóstico de malformaciones mullerianas. *MED.UIS.* 2018;31(2):57-63. Disponible en: <http://dx.doi.org/10.18273/revmed.v31n2-2018007>
5. Carrillo G, David M. Ruptura de útero didelfo en el segundo trimestre de gestación. 2019. Disponible en: <https://repositorio.uta.edu.ec/8443/jspui/handle/123456789/29795>
6. Meraz YOG, Hajj MC, García MGH, España JCT. Embarazo en paciente con útero didelfo, bicollis con vagina septada y colocación de cerclaje cervical profiláctico. 2015;60(2):151-155. Disponible en: <http://www.medigraphic.com/analesmedicos>
7. Aguilar Gallardo C, García-Herrero S, Vicente Medrano J, Melo MAB. Pronóstico reproductivo de las malformaciones müllerianas. *Prog Obstet Ginecol.* 2008;51(12):721-36. Disponible en: [https://doi.org/10.1016/S0304-5013\(08\)76314-3](https://doi.org/10.1016/S0304-5013(08)76314-3)
8. Novelle García M, Savirón Cornudella R, Suárez Mansilla P, Hernández Cortés G, Usandizaga Ello R. Rotura espontánea de Útero bicorne en gestación asociada a acretismo placentario. *Rev Chil Obstet Ginecol.* 2007;72(5):352-355. Disponible en: <http://dx.doi.org/10.4067/S0717-75262007000500013>
9. Chiriboga-Vivanco R, Gonzaga-Aguilar D, Chiriboga-Vivanco R, Gonzaga-Aguilar D. Útero didelfo, bicollis con embarazo gemelar: revisión de la literatura a propósito de un caso. *Rev.Chil.Obstet.Ginecol.* 2019;84(1):75-81. <http://dx.doi.org/10.4067/S0717-75262019000100075>
10. Rodríguez RG, Martínez LM, Puente C de la, Aguilar K. Hallazgo incidental de útero Didelfo en paciente adolescente embarazada: Reporte de caso. *Arch Med.* 2016;12(2):8. [doi:10.3823/1293](https://doi.org/10.3823/1293)
11. Carangui DAA, Villalba RMA, Rueda AMN, Llerena JSC, Ureña FGA, Intriago DET. Útero Didelfo. Reporte de un caso. *RECIMUNDO.* 2020;4(1):434-441. <https://doi.org/10.26820/recimundo/4.1.enero.2020.434-441>
12. Pardo-Novak AJ, Vidal-Gonzales M, Villaroel-Paredes IL. Uterus didelphys in Pregnancy: report of a case. 2013;5. *Revista Médico-Científica "Luz y Vida".* 2013;4(1): 54-57. Disponible en: <http://www.redalyc.org/articulo.oa?id=325029251011>
13. Cubides AMT. Viabilidad de los embarazos y partos en pacientes con anomalías müllerianas: reporte de tres casos clínicos en el Hospital San Ignacio. *Universitas Médica.* 2015;56(3):356-365. Disponible en: <http://www.redalyc.org/articulo.oa?id=231042610010>
14. Ani EO, Ugwa EA, Taiye AB, Agbor IE, Suleiman IS. Simultaneous pregnancy in each uterine cavity of a double uterus in a young Nigerian multipara who presented with a retained second twin following an unsupervised preterm labor at home; Case report. *Int J Surg Case Rep.* 2018;42:224-226. DOI: [10.1016/j.ijscr.2017.11.068](https://doi.org/10.1016/j.ijscr.2017.11.068)
15. Mirzai S, Wolf SB, Mili S, Rifai AO. Successful external cephalic version in a patient with uterus didelphys and fetal malpresentation. *BMJ Case Rep.* 2019;12(11). disponible en: <https://casereports.bmj.com/content/12/11/e230965>
16. VasquezBonilla WO, Ordoñez GMB, Hern AG, Orellana E, Rodríguez CLM, EspinozaFlores AL, et al. Utero Didelfo Reporte de un Caso y Revisión de la Literatura. *Arch Med.* 2016;12(3):1-5. Disponible en: doi: 10.3823/1301 <http://www.archivosdemedicina.com/abstract/utero-didelfo-reporte-de-un-caso-yrevisioacuten-de-la-literatura-10753.html>