

Ángulo iridocorneal y cristalino en glaucoma por ángulo cerrado

DOI: <https://doi.org/10.5377/alerta.v3i1.8029>

René Arturo Hernández Romero^{1*}

1. Doctor en Medicina, Oftalmólogo, Hospital Nacional Rosales, Servicio de Oftalmología, San Salvador, El Salvador.

*Correspondencia

✉ ren_her7@hotmail.com

🆔 0000-0002-8122-9055

ACCESO ABIERTO

Iridocorneal and crystalline angle in glaucoma angle-closed

Citación recomendada:

Hernández Romero RA. Ángulo iridocorneal y cristalino en glaucoma por ángulo cerrado. Alerta 2020; 3(1):38-41. DOI: <https://doi.org/10.5377/alerta.v3i1.8029>

Recibido:

4 de julio de 2019

Aceptado:

24 de enero de 2020

Publicado:

27 de enero de 2020

Contribución de autoría:

RAHR:¹ diseño del estudio, elaboración de manuscrito y rendición de cuentas.

Conflicto de intereses:

Los autores no tienen conflicto de intereses.

Resumen

Introducción. El glaucoma de ángulo cerrado es una causa importante de ceguera que incrementa con la edad y que afecta principalmente a las mujeres. Este problema es la primera causa de discapacidad visual no reversible en El Salvador. **Objetivo.** Caracterizar clínica y morfológicamente el ángulo iridocorneal y cristalino en glaucoma por ángulo cerrado en pacientes atendidos entre mayo y julio de 2018 en el Hospital Nacional Rosales. **Metodología.** Estudio transversal descriptivo que incluyó a pacientes diagnosticados por primera vez con glaucoma en el Hospital Nacional Rosales, entre mayo y julio de 2018. En total, se incluyeron a 22 pacientes. **Resultados.** El 77.0% son mujeres entre 51 y 60 años. La agudeza visual se encontró reducida en más del 90.0%. La mayoría de personas presenta una presión intraocular de 30 mmHg. La profundidad de la cámara anterior en la mayoría de los pacientes se encuentra disminuida. La mayoría tienen ángulo cerrado con aumento del diámetro y del espesor del cristalino. **Conclusión.** El glaucoma de ángulo cerrado fue más frecuente en mujeres, de mayor rango de edad y con cambios característicos en la morfología de la cámara anterior del ojo e incremento de la presión intraocular.

Palabras clave

Oftalmología, gonioscopia, glaucoma de ángulo cerrado.

Abstract

Introduction. Closed-angle glaucoma is an important cause of blindness that increases with age and mainly affects women. This problem is the first cause of non-reversible visual impairment in El Salvador. **Objective.** Clinically and morphologically characterize the iridocorneal and crystalline angle in patients with closed angle glaucoma, treated between May and July 2018 at the Hospital Nacional Rosales. **Methodology.** Descriptive cross-sectional study that included patients first diagnosed with glaucoma at Rosales National Hospital, between May and July 2018. In total, 22 patients were included. **Results** 77% were women between 51 and 60 years. Visual acuity was reduced by more than 90%. Most people had an intraocular pressure of 30 mmHg. The depth of the anterior chamber in most patients is diminished. Most have a closed angle with an increase in the diameter and thickness of the lens. **Conclusion.** Closed angle glaucoma was more frequent in women, of greater age range and with characteristic changes in the morphology of the anterior chamber of the eye and increased intraocular pressure.

Keywords

Ophthalmology, gonioscopy, glaucoma angle-closure.

Introducción

El glaucoma de ángulo cerrado (GAC) es una causa importante de ceguera que incrementa con la edad y que afecta principalmente a las mujeres. El 10.7% de los casos se concentra en las personas con edades arriba de 90 años. Se estima que esta enfermedad tiene un aumento anual del 3.9%^{1,2}. El GAC está asociado con la reducción de agudeza visual y en algunos casos puede provocar ceguera, por lo que su detección y tratamiento oportuno es importante.

El Hospital Nacional Rosales (HNR) de El Salvador es el centro de referencia para evaluación de pacientes con glaucoma con mayor cantidad de personas atendidas, haciendo un total de 526 pacientes reportados durante el 2018³. Este problema de salud es la segunda causa de consulta, seguido del diagnóstico de catarata. Sin embargo, es la

primera causa de discapacidad visual no reversible.

Este estudio tiene como objetivo caracterizar clínica y morfológicamente el ángulo iridocorneal y cristalino en glaucoma por ángulo cerrado en pacientes atendidos entre mayo y julio de 2018 en el Hospital Nacional Rosales.

Metodología

Se realizó un estudio transversal descriptivo que incluyó a pacientes de ambos sexos, mayores de 18 años, diagnosticados por primera vez con glaucoma en el servicio de consulta externa de Oftalmología del Hospital Nacional Rosales, entre mayo y julio de 2018. Se excluyeron a los pacientes con otras patologías oftalmológicas asociadas, como pseudofaquia, antecedente de trauma o con trauma concomitante y afaquia. En total, se incluyeron en el estudio a 22 pacientes.

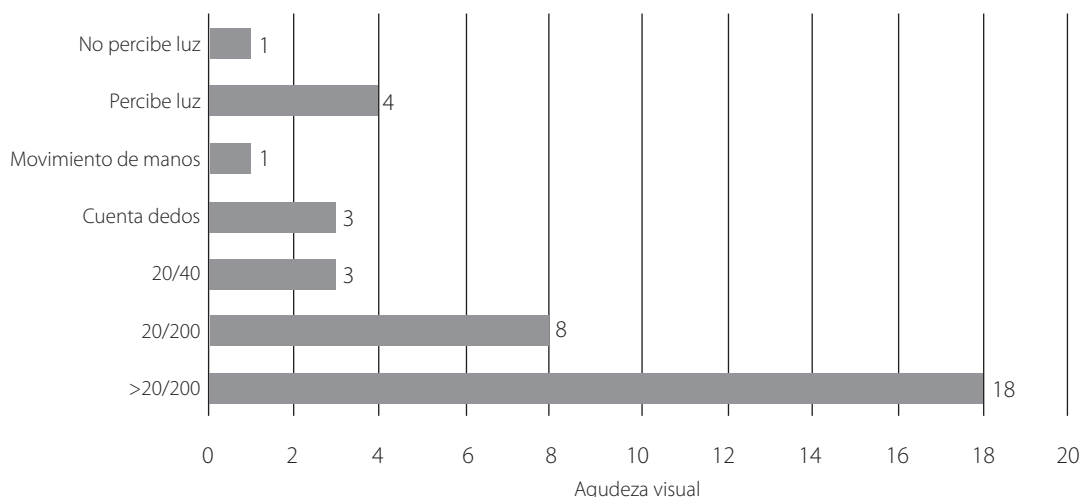


Figura 1. Distribución de pacientes con glaucoma por ángulo cerrado, según rangos de agudeza visual

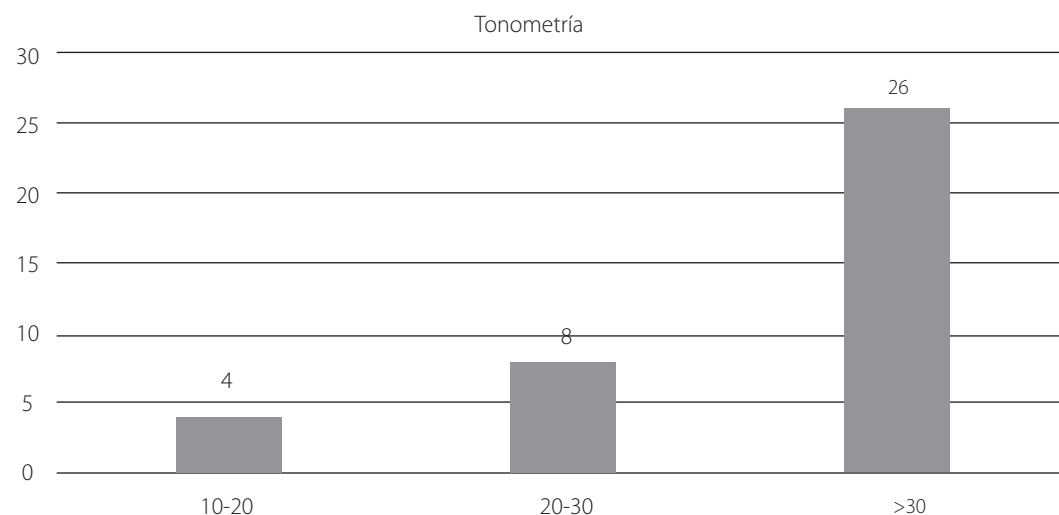


Figura 2. Distribución de frecuencias de pacientes con glaucoma por ángulo cerrado, según rangos de valores de tono ocular

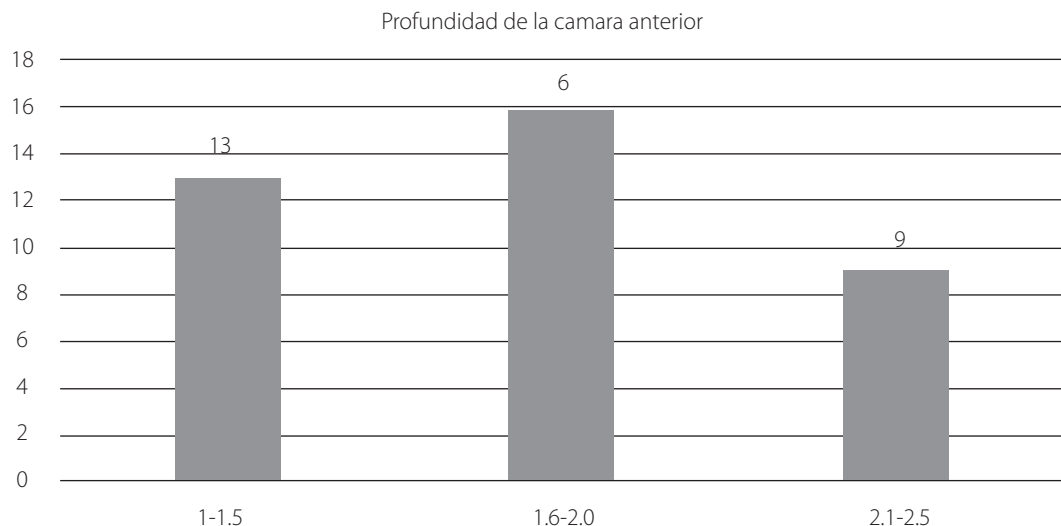


Figura 3. Distribución de frecuencia de pacientes con glaucoma por ángulo cerrado, según rangos de medidas de la profundidad de la cámara anterior (en milímetros)

El glaucoma de ángulo cerrado fue diagnosticado a través de ultrabiomicroscopia (UBM), tonometría y gonioscopia. Los datos fueron analizados a través de frecuencias, porcentajes, medidas de tendencia central y dispersión. Para el procesamiento y análisis de datos se utilizó el programa Microsoft Excel. El estudio cuenta con acta de aprobación del comité de ética en investigación del Hospital Nacional Rosales.

Resultados

El 77.0% son mujeres, con una relación mujer-hombre de 3.4:1. La mayoría tiene entre 51 y 60 años con un promedio de edad de 55 años (DE 11.5). Del total de pacientes evaluados con diagnóstico de glaucoma de ángulo cerrado, la agudeza visual se encontró reducida en más del 90.0% (Figura 1). La mayoría de personas presenta una presión intraocular mayor (30 mmHg) a la de los valores normales (10-20 mmHg) (Figura 2). El 68.0% recibían tratamiento previo por glaucoma.

La evaluación morfológica ocular dio como resultado que la profundidad de la cámara anterior en la mayoría de los pacientes se encuentra disminuida (<2.5 mm) y con una longitud axial de <22 mm (Figura 3). En la evaluación ocular mediante gonioscopia, según el sistema de Shaffer, la mayoría de personas se encuentra con ángulo cerrado con aumento del diámetro y del espesor del cristalino en más de 80% de los casos.

Discusión

La evaluación morfológica y estructural del ángulo iridocorneal identificó una disminución de la profundidad de la cámara anterior en los pacientes estudiados, además de

la disminución de la longitud axial ocular y con gonioscopia y ángulo iridocorneal moderadamente estrecho (grado 2 de Shaffer), con aumento del diámetro y del espesor normal del cristalino. Estos resultados se comparan a los encontrados por Kumar *et al.*, en 2008 y 2009^{4,5}.

Con respecto a la agudeza visual, la mayoría presentó hipermetropía y reducción de agudeza visual, esto ha sido documentado en publicaciones donde se muestra una disminución de la agudeza visual en pacientes con glaucoma⁶. Los pacientes con glaucoma por ángulo cerrado presentan hallazgos morfológicos del cristalino y del ángulo iridocorneal característicos, pudiendo ser modificados por factores como la edad, tratamiento previo anti glaucomatoso y comorbilidades previas^{7,8}.

El diagnóstico de glaucoma de ángulo cerrado se evidencia con mayor frecuencia en mujeres, entre 50 y 60 años, tal como se describe en estudios de diversas poblaciones^{2,4}. La mayoría de pacientes estaba con tratamiento anti glaucomatoso, influyendo en los hallazgos de la evaluación de la presión intraocular (tonometría). A pesar de ello, en este estudio se identificó con mediciones arriba de 30 mmHg. Lo anterior representa uno de los principales factores de riesgo de glaucoma, tal como publica Wormald *et al.*, 2015^{9,10}.

Los resultados mostrados en este estudio establecen una base descriptiva de la problemática; sin embargo, se requieren estudios de mayor tamaño muestral, con diseños analíticos, para determinar asociación de factores de riesgo en la población en estudio, así como periodos de evaluación más extensos, para lograr determinar evolución asociado a factores de riesgo. Es importante educar a la población general sobre la ne-

cesidad de una evaluación oftalmológica completa, además dar a conocer signos y síntomas del glaucoma, principalmente a las personas mayores de 50 años. No solamente es cambiar de lentes; de esa manera se pueden encontrar signos que orienten a diagnóstico de glaucoma.

Conclusiones

El glaucoma de ángulo cerrado se encuentra con mayor frecuencia en mujeres de mayor rango de edad con cambios característicos en la morfología de la cámara anterior del ojo e incremento de la presión intraocular.

Referencias Bibliográficas

1. Rotchford AP, Hugues J, Agarwal PK et al. Prevalence of treatment with glaucoma medication in Scotland, 2010-2017. *Br J Ophthalmol*. 2019; 0:1-5.
2. Quigley HA. Glaucoma de ángulo cerrado, respuestas simples a mecanismos complejos. Explicación de los mecanismos del glaucoma de ángulo cerrado sobre la base de conceptos fundamentados en evidencias. *Am J Ophthalmology*. 2009; 148(5):657-69. DOI: <https://doi.org/10.1016/j.oftal.2012.05.009>
3. Sistema de Morbimortalidad en la Web (SIMMOW). Disponible en línea: <https://bit.ly/36uiij1>
4. Kumar RS, Baskaran M, Chew PT, et al. Prevalence of plateau iris in primary angle closure suspects an ultrasound biomicroscopy study. *Ophthalmology* 2008; 115:430-434. DOI: <https://doi.org/10.1016/j.ophtha.2007.07.026>
5. Kumar RS, Tantisevi V, Wong MH, et al. Plateau iris in Asian subjects with primary angle closure glaucoma. *Arch Ophthalmol* 2009; 127:1269-1272. DOI: <https://doi.org/10.1001/archophthalmol.2009.241>
6. Wormald RPL, Jones E. Glaucoma: acute and chronic primary angle-closure- *Clin Evidence* 2015; 12:703-720.
7. Tenorio GG, Ávila RL, Henríquez BJ, et al. Cambios de la presión intraocular en pacientes con hipertensión arterial. *Revista Médica del Hospital General de México* 2014; 77(3):93-150. DOI: <https://doi.org/10.1016/j.hgmx.2014.07.001>
8. Mandava LS, Raman GV. Angle-closure glaucoma. *J Ophthalmol* 2018; 30:12-6.
9. Pavlin CJ, Ritch R, Foster FS. Ultrasound bio microscopy in plateau iris syndrome. *Am J Ophthalmology* 1992; 113:390-395. DOI: [https://doi.org/10.1016/s0002-9394\(14\)76160-4](https://doi.org/10.1016/s0002-9394(14)76160-4)
10. Kashiwagi K, Abe K, Tsukahara S. Quantitative evaluation of anterior segment biometry by peripheral laser iridotomy using newly developed scanning peripheral anterior chamber depth analyzer. *Br J Ophthalmology* 2004; 88:1036-1041. DOI: <https://doi.org/10.1136/bjo.2003.036715>